

# Músculos del piso pélvico

Por

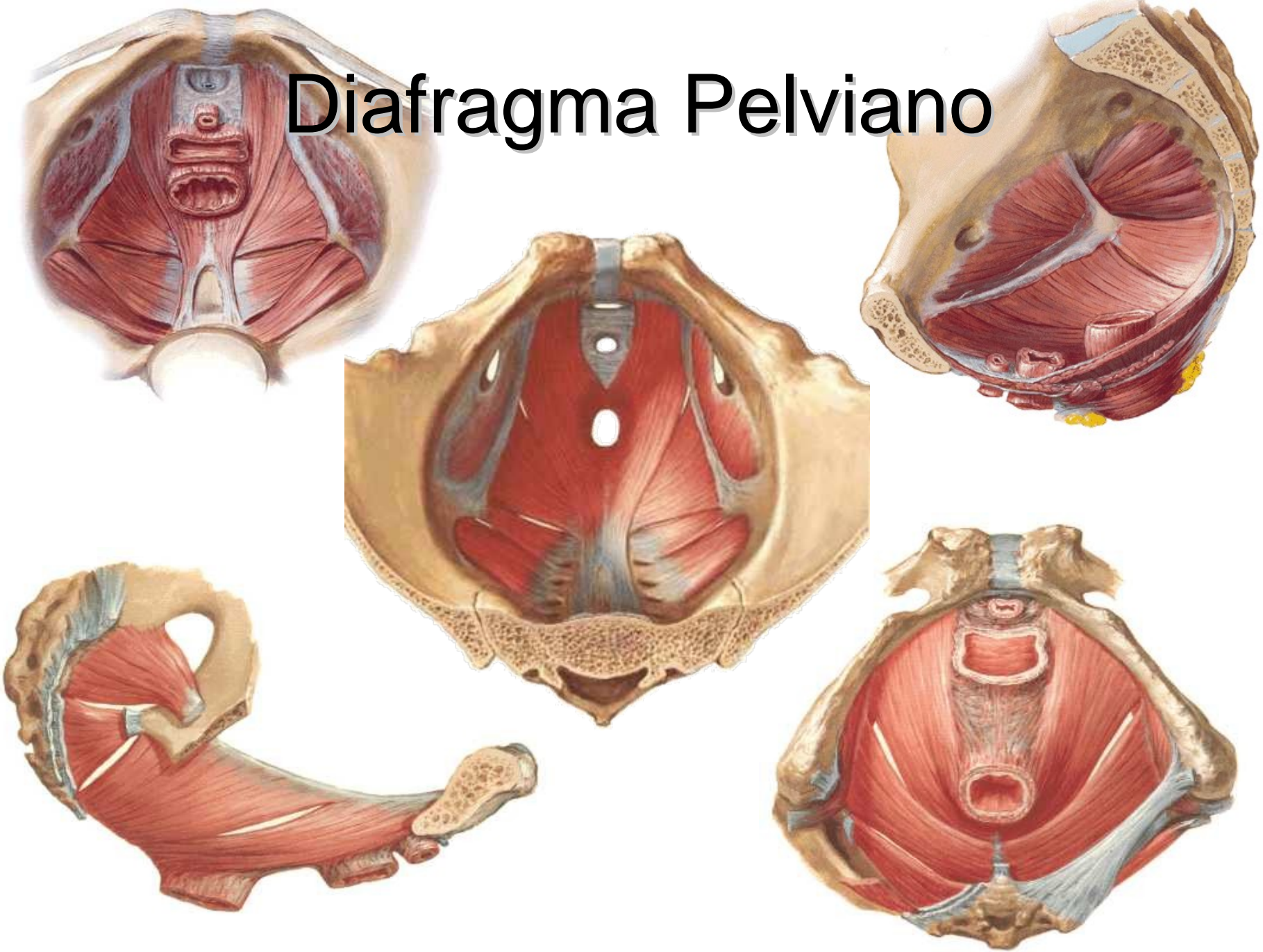
Ivan Darío Hortúa López

Morfofisiología III

# Musculos de la pelvis

- Diafragma Pélvico
- Diafragma urogenital

# Diafragma Pelviano

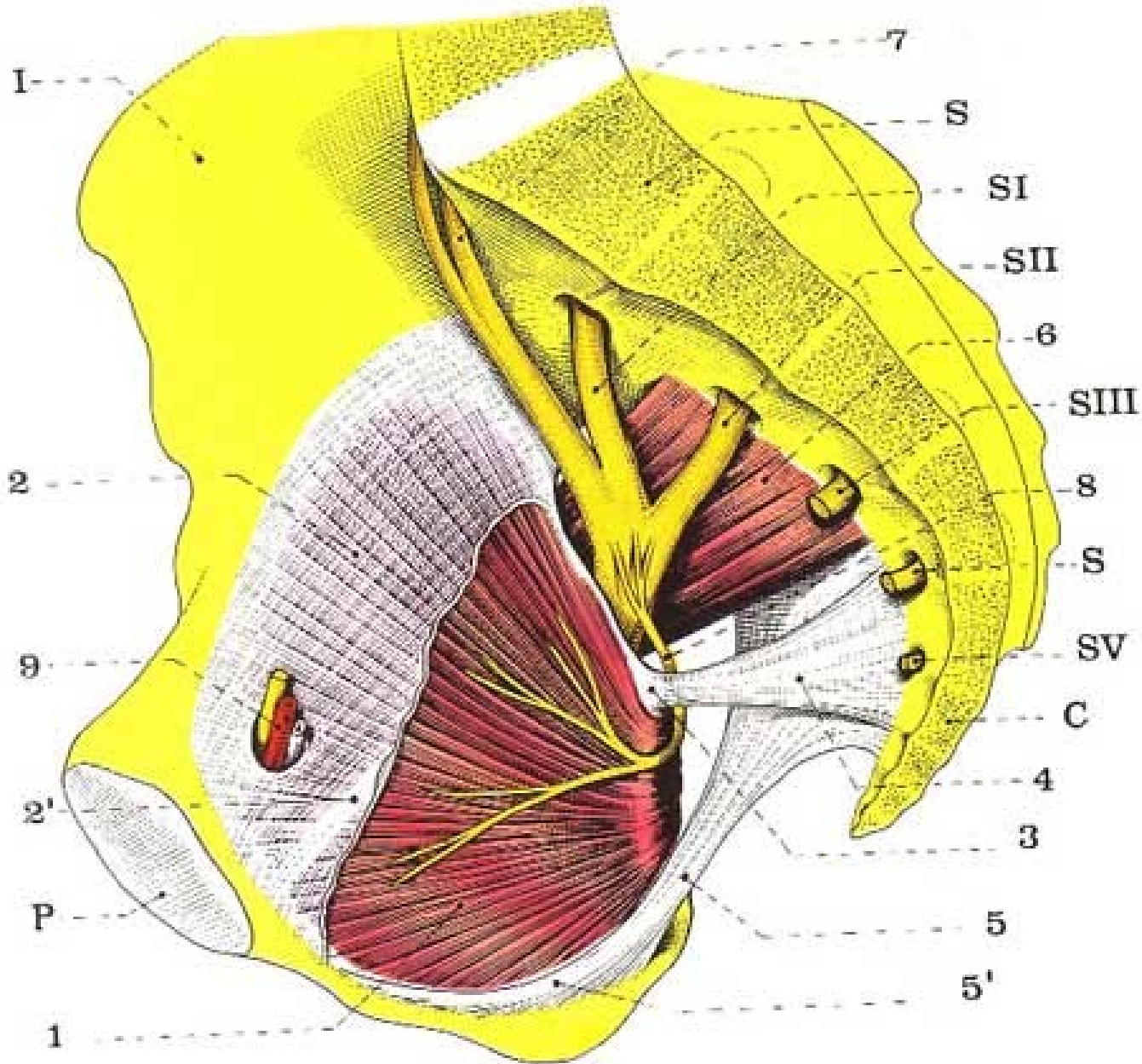


# Músculos

- Obturador interno
- Elevador del ano
- Piriforme
- Coxígeo

# Músculo obturador interno

- Se inserta:
  - Borde anterior del agujero obturador, superficie cuadrilátera.
  - Trocánter mayor del femur (vértice de la cavidad digital)
  - Atraviesa la escotadura ciática menor
- Defecto
  - Canal obturador:
    - Pasan Nervio y vasos obturadores
    - Se dirigen a la piel de la región interna del muslo
- Acción
  - Rotación lateral del muslo
- Inervación
  - Rama colateral del plexo sacro: L5, S1, S2.



# Músculo Elevador del Ano

- 3 músculos
  - Iliococcígeo
  - Pubococcígeo
  - Puborectal

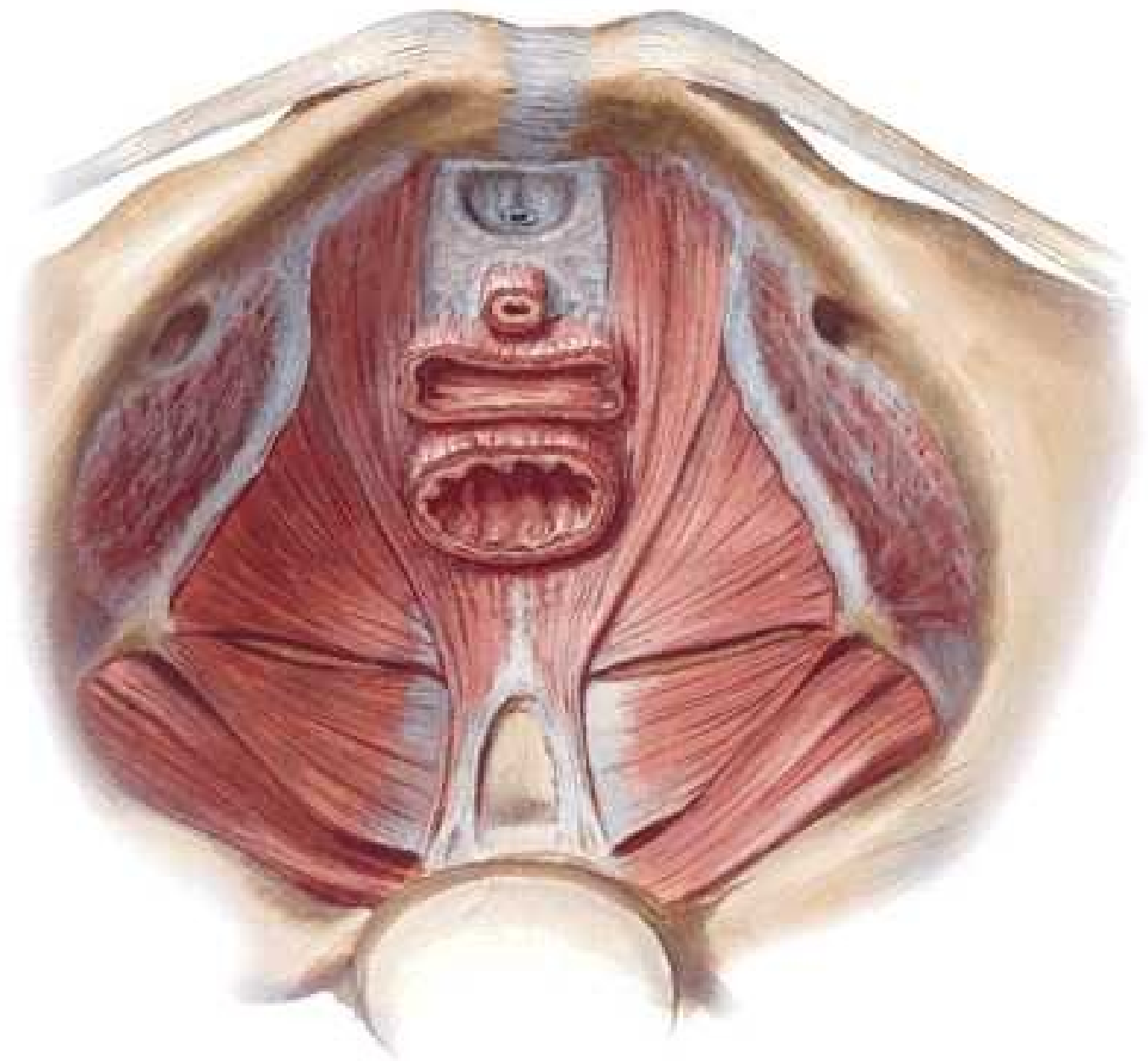
# Músculo elevador del ano

- Iliococcígeo
  - Inserciones:
    - Línea arcuata, línea de White o fascia blanca
    - Cuerpo anococcígeo
- Pubococcígeo
  - Inserciones:
    - Línea arcuata y pubis
    - Cuerpo anococcígeo
    - Cóccix
- Puborectal
  - Inserciones
    - Pubis
    - Cuerpo anococcígeo

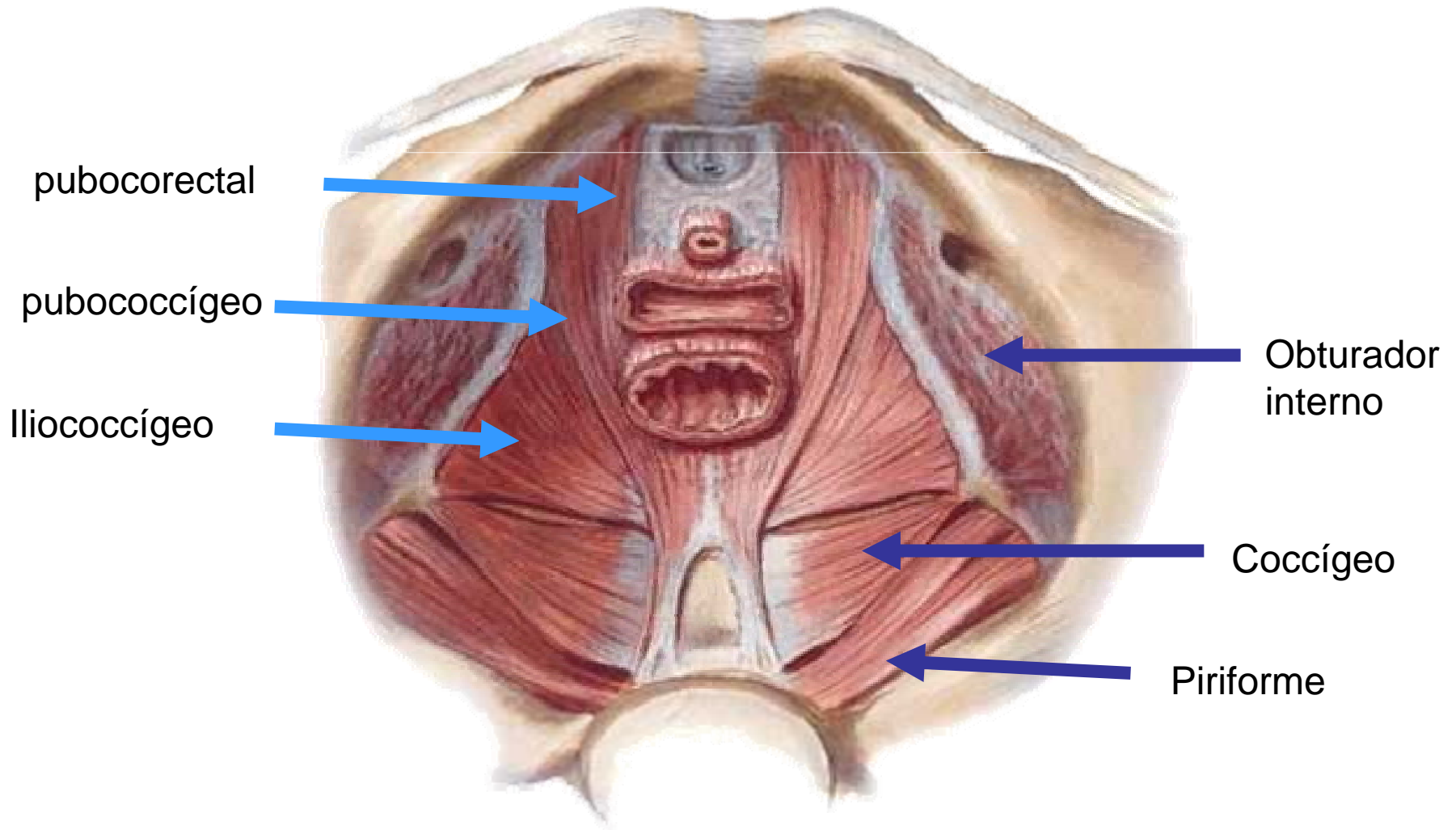


# Músculo elevador del ano

- **Acción**
  - Sostén de las vísceras pelvianas.
  - Esfínter anal.
- **Inervación**
  - Rama del plexo sacro (3a raíz)
  - Algunos filetes del nervio pudendo



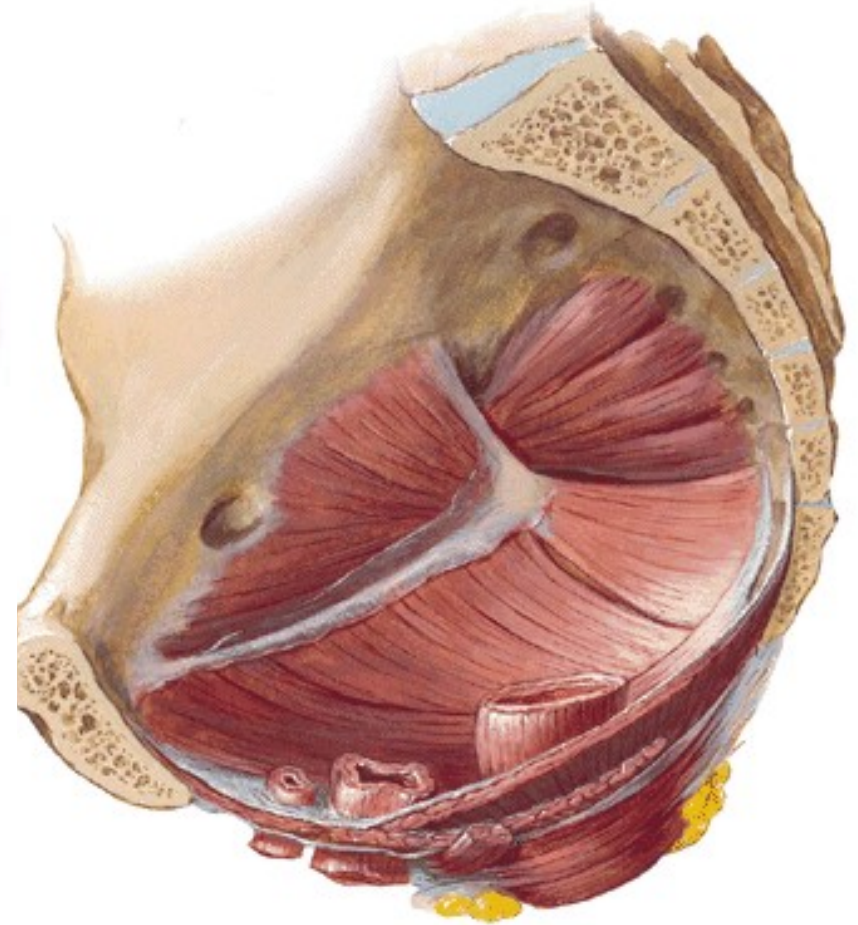
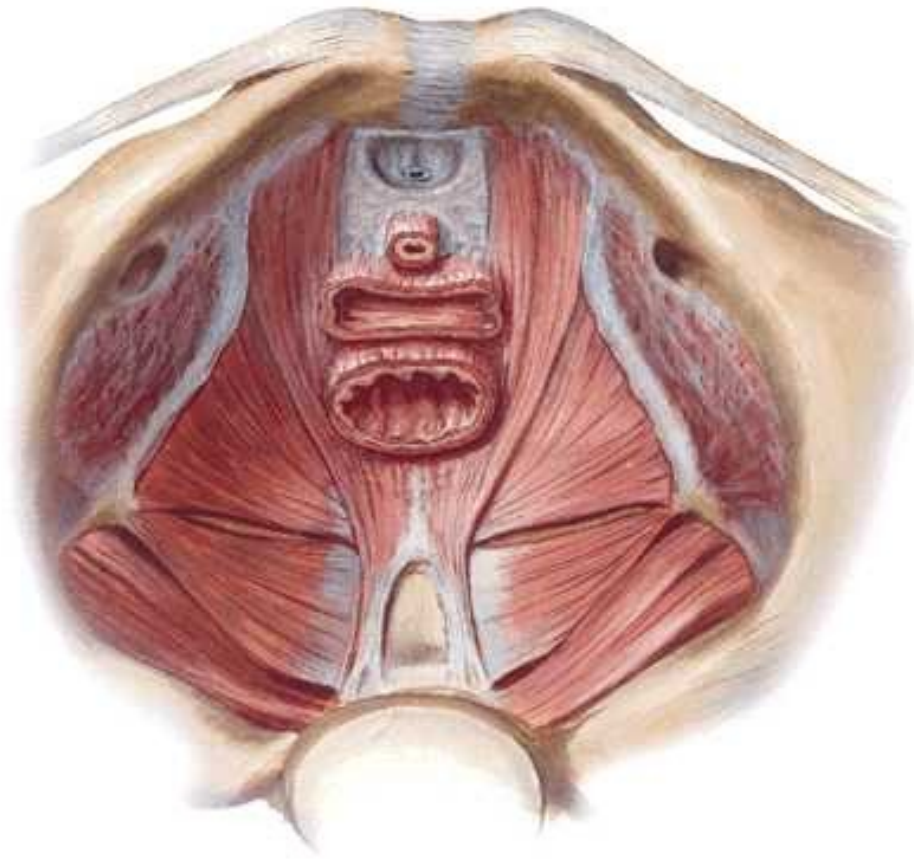
# Músculo elevador del ano



# Músculo coccígeo

- Inserciones
  - Espina ciática
  - Ligamento sacroespinoso
  - Cóccix, sacro
- Acción
  - Complementaria a la del elevador del ano
- Inervación
  - Rama de la 4a raíz sacra

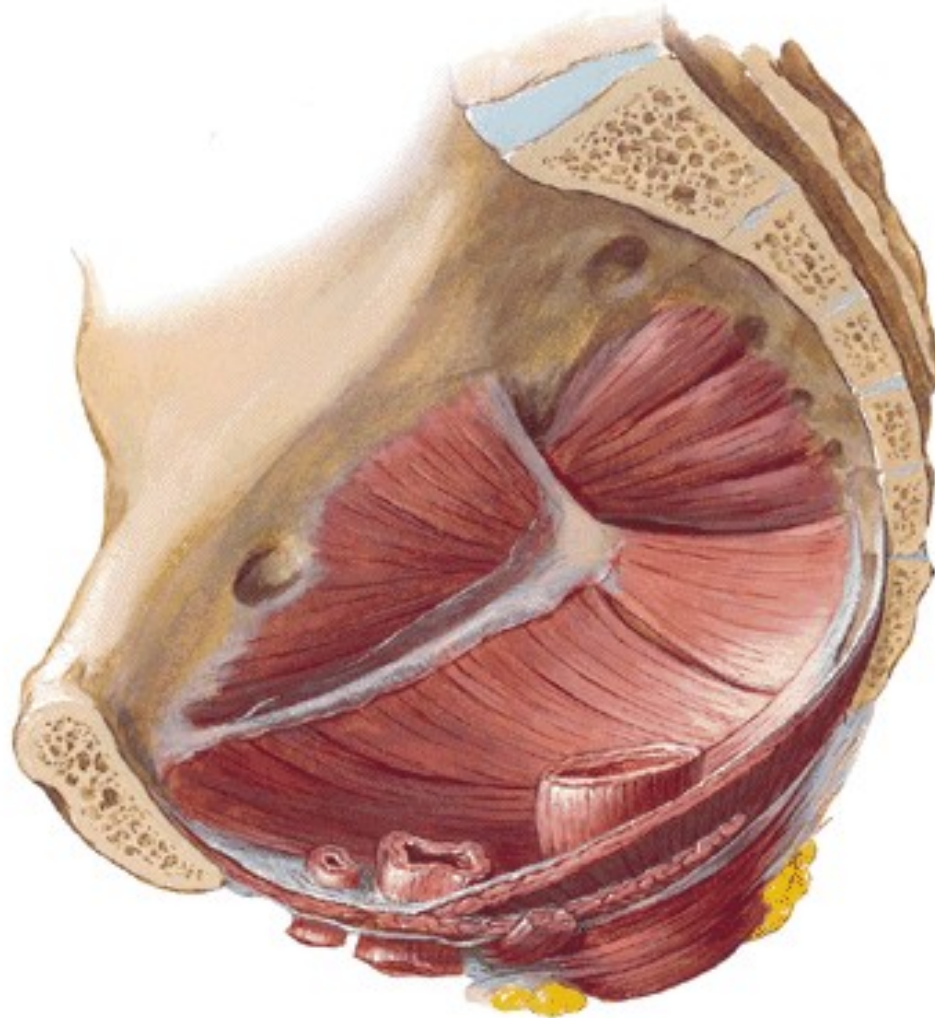
# Músculo coccígeo



# Músculo Piriforme

- Inserciones
  - Cara anterior del sacro, lateral a los forámenes sacros
  - Parte media del borde superior del trocánter mayor
- Se le consideran dos porciones
  - Marcadas por su pasaje en la escotadura ciática mayor
    - Intrapélvica
    - Extrapélvica
- Acción
  - Rotación lateral del muslo
- Inervación
  - Rama colateral del plexo sacro (L5, S1 y S2)

# Músculo Piriforme



# Diafragma Urogenital

- Musculo Bulbocavernoso
- Músculo Isquiocavernoso
- Músculo transverso superficial
- Músculo transverso profundo
- Músculo esfinter anal externo
  
- Diferencias entre Hombres y Mujeres



# Diafragma Urogenital en el hombre

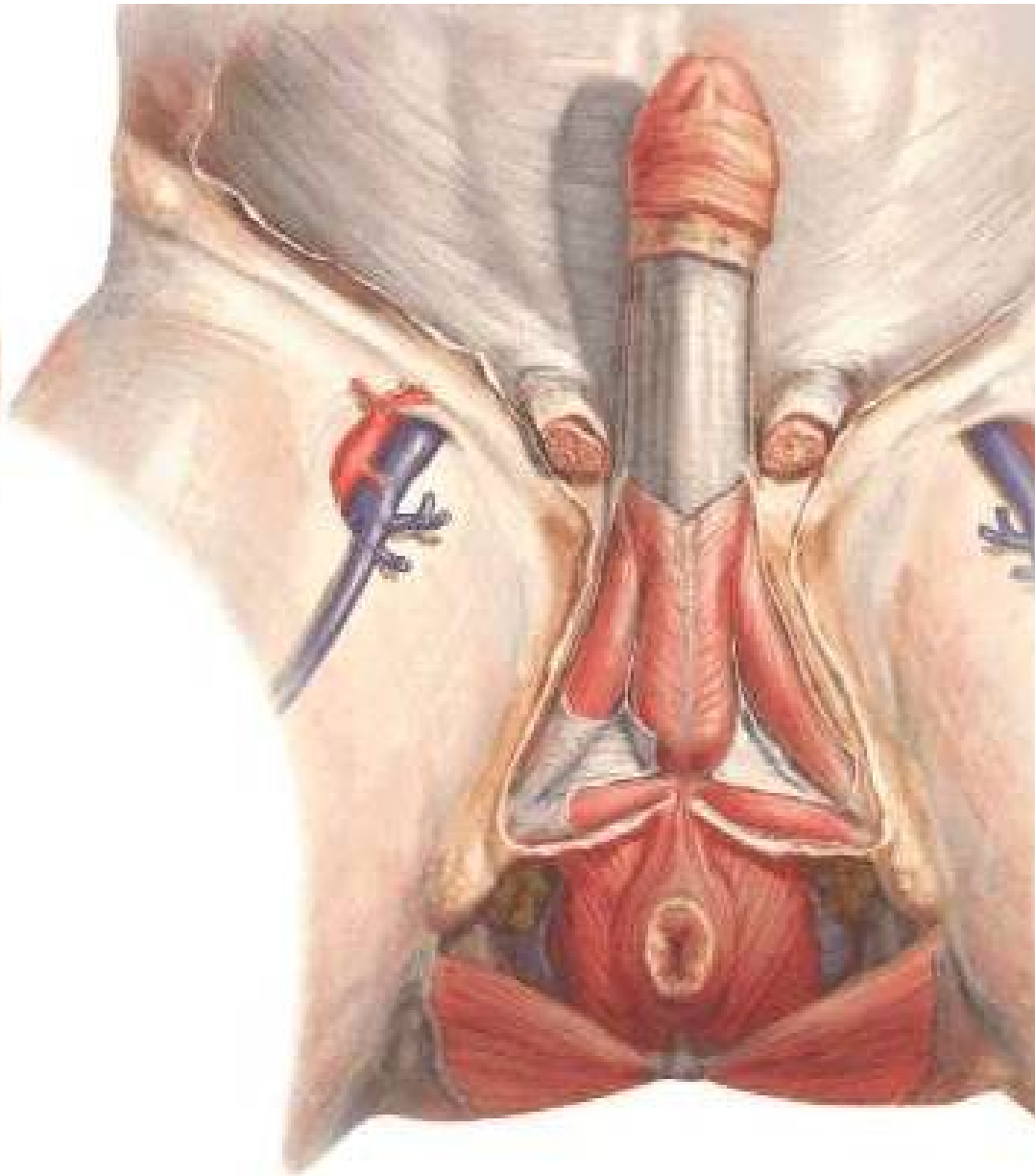
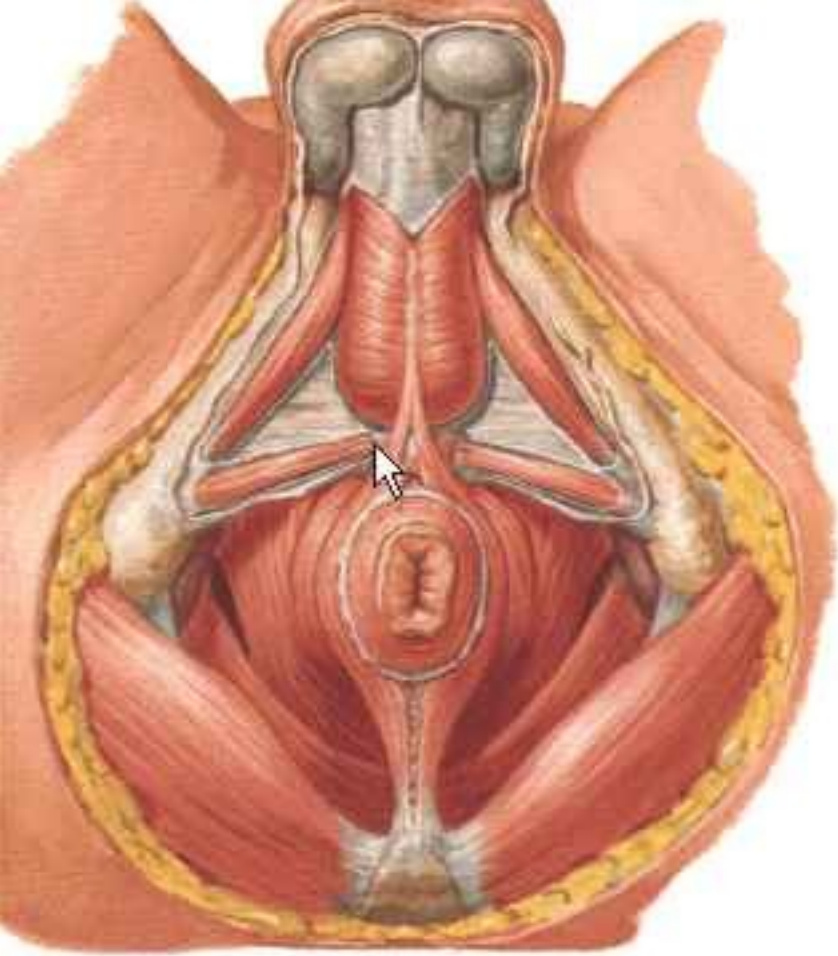- Músculo bulbocavernoso
  - Inserciones
    - Centro tendinoso del perineo
    - Envoltura fibrosa del pene
  - Acción
    - Erección
      - Compresión de la vena dorsal
    - Eyaculación
      - Compresión espasmódica de la uretra bulbar
  - Inervación
    - Nervio perineal profundo, rama del Nervio Pudendo

# Diafragma Urogenital en el hombre

- Músculo Isquiocavernoso
  - Inserciones
    - Isquion
    - Envoltura del cuerpo cavernoso
  - Acción
    - Erección
      - Compresión de la vena dorsal
    - Eyaculación
      - Compresión espasmódica de la uretra bulbar
  - Inervación
    - Nervio perineal profundo, rama del Nervio Pudendo

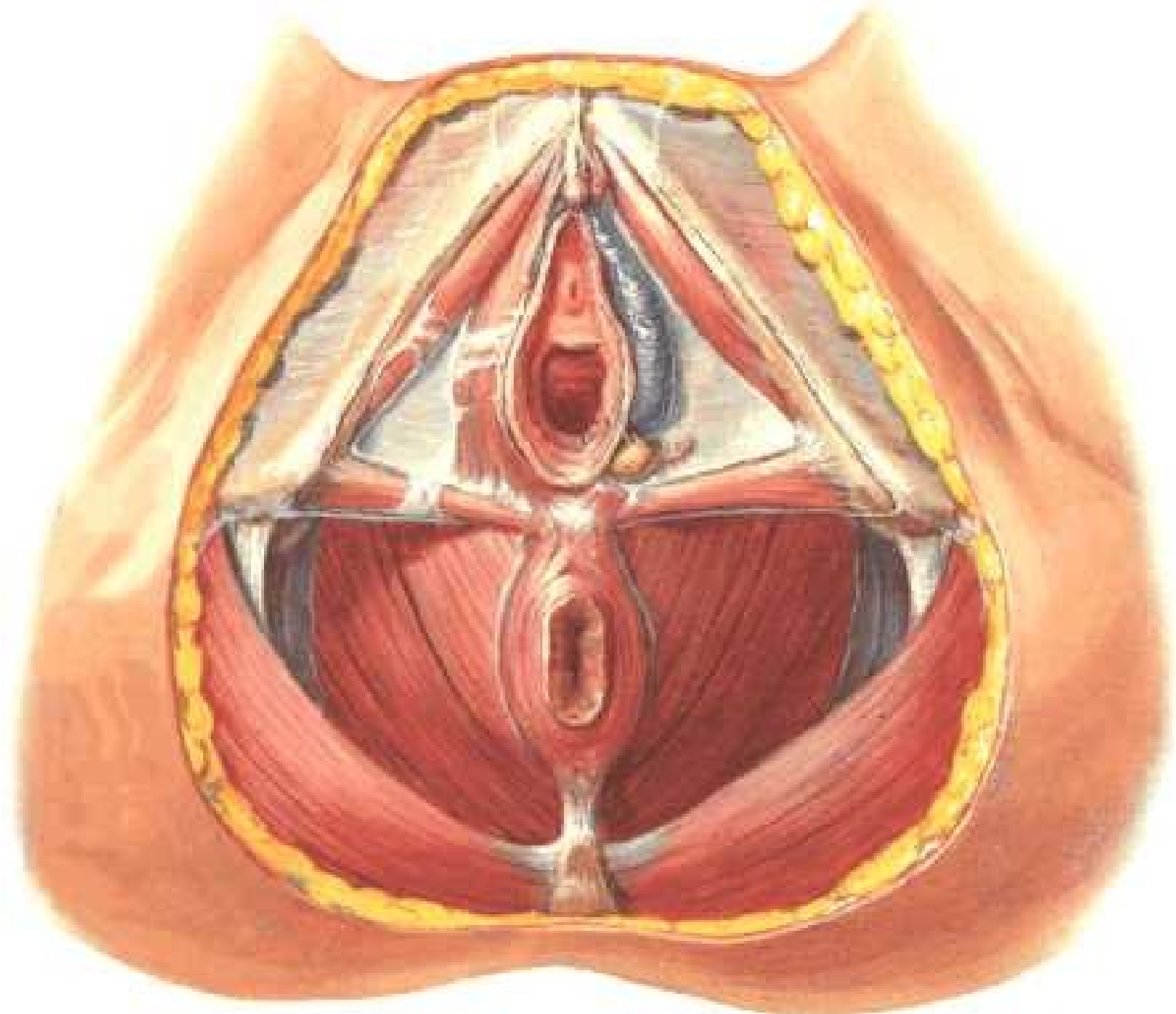
# Diafragma Urogenital en el hombre

- Músculo transverso superficial
  - Inserciones
    - Tuberosidad isquiática
    - Espacio anobulbar
  - Inervación
    - Nervio perineal profundo, rama del Nervio Pudendo
- Músculo transverso porofundo
  - Inserciones: Isquion – Núcleo central del perineo



# Diafragma urogenital en la mujer

- Músculo bulbocavernoso
- A diferencia del hombre no llega a la línea mediana
- Van a formar el tejido eréctil del clítoris



# Diafragma urogenital común

- Esfinter anal externo
  - Rodea el canal anal
  - Inserciones:
    - Cóccix a través del ligamento anococcígeo
    - Perineo anterior
      - Músculo rectouretral : hombre
      - Músculo rectovaginal : Mujer
  - Inervación
    - Nervio rectal inferior, rama del nervio pudendo

