

Cinesiología

Ejes y planos del cuerpo. Movimientos articulares elementales. Goniometría articular: concepto, registro, técnicas goniométricas y amplitudes articulares de los MMSS, MMII y columna vertebral. Valoración muscular.

1. Conceptos

2. Ejes y planos de movimiento

- Posición de referencia anatómica
- Planos de movimiento

3. Goniometría articular

- Técnica
- Registro
- Coeficiente funcional de movilidad

4. Técnicas goniométricas de los miembros superiores

- Goniometría del hombro
- Goniometría del codo y articulaciones radiocubitales
- Goniometría de la muñeca
- Goniometría de la articulación metacarpofalángica
- Goniometría de las articulaciones interfalángicas
- Goniometría de la primera articulación metacarpofalángica

5. Técnicas goniométricas de los miembros inferiores

- Goniometría de la cadera
- Goniometría de la rodilla
- Goniometría del tobillo

6. Técnicas goniométricas de la columna cervical

7. Balance muscular

- Conceptos
- Evolución histórica del balance muscular
- Técnica

8. Balance muscular de los miembros superiores

- Balance muscular del hombro
- Balance muscular del codo
- Balance muscular de la muñeca

9. Balance muscular de los miembros inferiores

- Balance muscular de la cadera
- Balance muscular de la rodilla
- Balance muscular del tobillo

10. Balance muscular de la columna vertebral

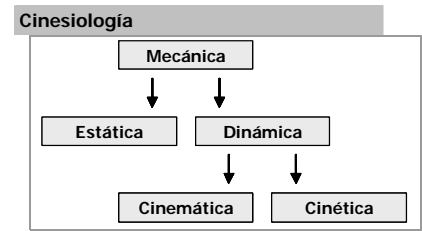
- Balance muscular cervical
- Balance muscular del tronco

1. CONCEPTOS

La **cinesiología** es la ciencia que estudia el movimiento en relación con las fuerzas mecánicas que lo producen. Se ocupa del estudio analítico de las funciones del aparato locomotor y de las alteraciones o cambios que en ella ocurren.

En relación con el tipo de función motora se distinguen dos grupos: la cinesiología normal o biomecánica y la cinesiología patológica o patomecánica.

La mecánica es la parte de la física que estudia las fuerzas que se aplican sobre el cuerpo y sus movimientos y se divide en estática y dinámica. La estática estudia el equilibrio, mientras que la dinámica se ocupa de los movimientos. Dentro de ella, la cinemática se refiere al movimiento en sí mismo, independientemente de las fuerzas que lo originan y la cinética trata las causas modificadoras de los movimientos.



2. EJES Y PLANOS DE MOVIMIENTO

La **posición de referencia** que se utiliza en las profesiones médicas y paramédicas coincide con la llamada posición de referencia anatómica y se puede describir como la posición de un sujeto sano, en bipedestación, con el tronco extendido, las extremidades inferiores rectas, los talones juntos, los pies puestos de plano sobre el suelo y paralelos; las extremidades superiores extendidas a lo largo del cuerpo, las palmas de las manos vueltas hacia delante y los dedos juntos.

A partir de esta posición anatómica, se definen los **planos de movimiento**, y distinguimos tres:

Plano frontal o coronal: Llamado así por seguir la sutura coronal del cráneo que une el hueso frontal con los dos parietales. Divide al cuerpo humano en dos partes: anterior y posterior o ventral y dorsal. Sobre él se realizan los movimientos de abducción y adducción, produciéndose sobre el eje anteroposterior que es perpendicular al plano frontal.

La abducción consiste en la separación de la parte del cuerpo que se moviliza, de la posición de referencia; el movimiento de adducción sería el inverso al de la separación y se puede considerar que en algunas articulaciones no existe, sino como resultado de un movimiento previo. Por ejemplo, en el hombro no sería posible la aproximación pura ya que el tronco la impide, pero se puede realizar bien desde una abducción previa o asociada a una flexión o extensión.

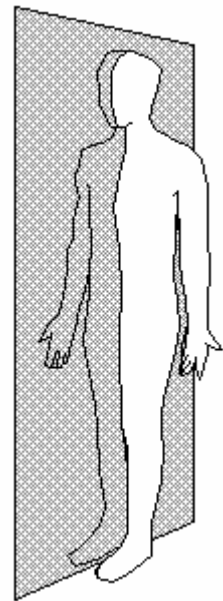
Plano sagital: Sigue la dirección de la sutura sagital del cráneo, unión de los dos parietales, divide al cuerpo humano en derecha e izquierda, denominándose también la zona más cercana al plano como medial o interna y la más alejada como lateral o externa. Los movimientos se producen sobre un eje perpendicular a ese plano y son los de flexión o extensión.

La flexión es el movimiento que se realiza en el plano sagital en la cual la extremidad se sitúa por delante del plano frontal, mientras que en la extensión la extremidad se sitúa por detrás del mismo.

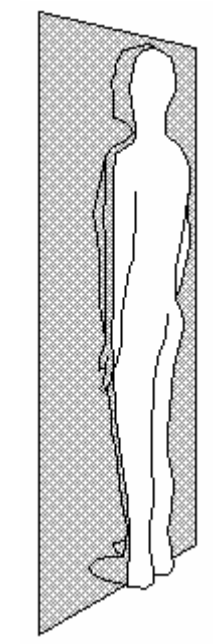
Plano horizontal o transversal: Divide el cuerpo en superior e inferior; o craneal o caudal. Se ejecutan los movimientos de giro o rotación sobre un eje perpendicular al plano.

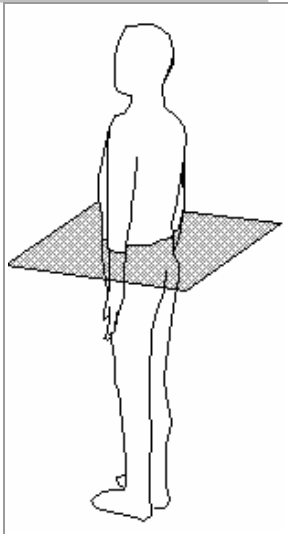
Se originan aquí los movimientos de rotación interna o externa según el sentido del giro.

**Posición de referencia
Plano sagital**



Plano frontal o coronal



Plano horizontal o
trasversal

Los movimientos que apreciamos no son otra cosa que la combinación de movimientos de rodamientos, deslizamientos y giros a nivel articular. Se hace necesario el conocimiento de los grados de libertad de una articulación y sus particularidades. Para ello podemos hacer un breve repaso de los tipos de articulaciones:

- Sinartrosis: Sin movilidad visible, como las suturas óseas del cráneo.
- Anfiartrosis: De escasa movilidad y sin cartilago articular, como la sínfisis púbica.
- Diartrosis: Se clasifican en atención a sus grados de movilidad en:
 - Un grado de libertad: Las trocoides y trocleas.
 - Dos grados de libertad: Condíleas y tiroides
 - Tres grados de libertad: Enartrosis (esferas) y artrodias (permiten solo movimientos de pequeña amplitud).

3. GONIOMETRÍA ARTICULAR

3.1. Técnica

Se denomina **goniometría** o balance articular a la medición de los movimientos realizados por las palancas óseas de una articulación. Para que una medición articular sea correcta es necesario en su valoración cumplir tres condiciones:

- Conocer las posibilidades normales de cada articulación en los tres planos del espacio.
- Utilizar un sistema de medida que sea comúnmente adoptado y comparable.
- Tomar las medidas lo más objetivamente posible: ésta es realmente la finalidad de la goniometría y recurrimos a cuantificaciones y calificaciones instrumentales, aunque bien es cierto que en la práctica la exactitud no es matemática y debemos trabajar con márgenes de error que no superan el 10%.


Con la goniometría, se miden distancias angulares entre las posiciones de un segmento. También debe hacerse cuando sea posible, la medición contralateral, comenzando siempre por el lado sano. Para que las medidas sean universales, como es nuestro deseo, las medidas angulares deben transcribirse con respecto a una posición de referencia común, que es la posición anteriormente explicada de referencia anatómica; esto no significa que las diferentes articulaciones solamente se estudien en esta posición, sino que existen para cada articulación alternativas a partir de la posición de referencia.

El aparato de medidas del movimiento articular es el **goniómetro**. Existen de cuatro tipos distintos:

- Goniómetros de dos brazos con un eje común y un cuadrante dividido en grados (es el más típico).
- Goniómetros que se basan en la indicación permanente de la vertical.
- Goniómetros que utilizan la desviación magnética (solo es utilizable en el plano horizontal).
- Goniómetros electrónicos.

Una vez fijada la posición en la cual se desea realizar la goniometría, se debe colocar el goniómetro de tal forma que haga coincidir su eje con el eje de rotación de la articulación y los brazos del goniómetro se sitúan paralelos a los ejes longitudinales de los segmentos corporales. No debe acompañarse con el goniómetro el movimiento de la articulación a medir; sino que situaremos el goniómetro en la posición inicial, y cuando haya completado el movimiento,

Goniómetros



moveremos los brazos del mismo hasta hacerlo coincidir con los puntos de referencia que necesitemos.

El desplazamiento de la palanca móvil origina dos ángulos:

- El ángulo de movimiento: formado entre las dos palancas.
- El ángulo complementario: producido entre la palanca móvil y su situación primitiva; este es el que normalmente se utiliza para la valoración articular.

Existen dos tipos de apreciación angular al realizar estas mediciones:

- Apreciación angular directa: Cuando en la posición articular de referencia la posición en el espacio de los segmentos determina en el goniómetro el valor angular 0° . Las posiciones alcanzadas más allá de esta posición son registradas directamente por el instrumento. Por ejemplo, la extensión de rodillas a 0° y se tiene una flexión de 150° . Pues directamente el arco de recorrido articular viene determinado por los 150° que hemos medido.
- Apreciación angular indirecta: Cuando en la posición de inicio el goniómetro no registra 0° ; y se hace necesario proceder a una traslación de las coordenadas de origen. Por ejemplo, contamos con una hiperextensión de rodilla de 10° . Si medimos finalmente 150° , éste no es el arco de movimiento total, sino que habrá que sumarle los 10° iniciales. Los mismo puede ocurrir pero en sentido inverso y habrá que restar si el paciente tiene un genu flexo.

3.2. Registro

El registro de la goniometría se realiza utilizando unos documentos que reflejan los ítems a medir en cada articulación y, en muchos casos, las amplitudes normales de este movimiento como referencia (ver tabla lateral).

Si no se dispusiera de hojas de recogida, se utilizan las iniciales de los movimientos, por ejemplo E/F, ABD/ADD, RE/RI..., separados por una barra, y se colocan a la derecha los resultados de la goniometría.

Un **caso práctico** podría ser un paciente que presenta una rodilla con una flexión de 80° y una extensión normal, se anotaría así: Utilizando una apreciación angular directa fijáramos en 0° la posición anatómica con lo cual E/F $\rightarrow 0^\circ/80^\circ$. Aunque también podríamos atribuir la posición anatómica a 180° , con lo que nos quedaría: E/F $\rightarrow 180^\circ/100^\circ$ (esto último es menos usual).

Útil es también la notación conocida como paso del cero, así el caso que explicábamos en el apartado anterior de hiperextensión de rodilla no se notaría como E/F $\rightarrow 10^\circ/80^\circ$. Pues podría parecer que tiene un genu flexo de 10° . Al ser una hiperextensión anotáramos el paso por el cero como sigue: $10^\circ/0^\circ/80^\circ$. Si se tratase de un genu flexo se anotaría así: $0^\circ/10^\circ/80^\circ$, donde se ve claramente que tiene un recorrido en flexión de 70° , restándole 10° para la extensión completa.

Existen una serie de condiciones que se deben anotar a la hora de hacer una goniometría, debiéndose incluir todos estos datos para una futura y correcta interpretación de la medición:

- Si se realizó de forma activa o pasiva.
- Si se forzó o no el movimiento en alguna parte del recorrido articular.
- Si hubo dolor y en qué parte del arco de movimiento.
- Si hubo oposición al movimiento, voluntaria o no.
- Si colaboró el paciente o no.
- Si el paciente se encontraba bajo tensión o relajado.
- Si el movimiento estaba dificultado por la presencia de férulas, heridas...
- Edad y sexo del paciente.

Valores promedio del movimiento articular

Hombro	
Abducción	180°
Flexión	180°
Extensión	50°
Rot. interna	80°
Rot. Externa	90°
Codo	
Flexión	150°
Extensión	0°
Antebrazo	
Pronación	85°
Supinación	90°
Muñeca	
Flexión	75°
Extensión	70°
Abducción	40°
Aducción	20°
Cadera	
Flexión (Rod Ext)	90°
Flexión (Rod Fle)	30°
Extensión	30°
Abducción	45°
Aducción	35°
Rot. interna	35°
Rot. Externa	45°
Rodilla	
Flexión	140°
Extensión	0°
Tobillo y pie	
Dorsiflexión	30°
Flex. Plantar	50°
Inversión	30°
Extensión	15°
Columna cervical	
Flexión	40°
Extensión	30°
Inc. Lateral	30°
Rotación	80°
Columna Dorsal	
Rotación	45°
Expansión	$>6\text{cm}$
Columna Lumbar	
Flexión	90°
Extensión	30°
Inc. Lateral	30°

3.3. Coeficiente funcional de movilidad

Aunque en una articulación las posibilidades tanto activas como pasivas de movilidad son muy amplias, en la vida diaria no se utilizan todas estas posibilidades de amplitud articular de una articulación, sino que esa amplitud se limita a un sector en el que se realizan completamente las necesidades de movimiento articular para una vida habitual y laboral normal.

Coeficientes de Rocher para la articulación de la muñeca

Flexión	
0-30°	0,6
30-75°	0,3
75-180°	0,2
Extensión	
0-30°	0,9
30-80°	0,3
>80°	0,1
Abd/abducción	
0-180°	0,2

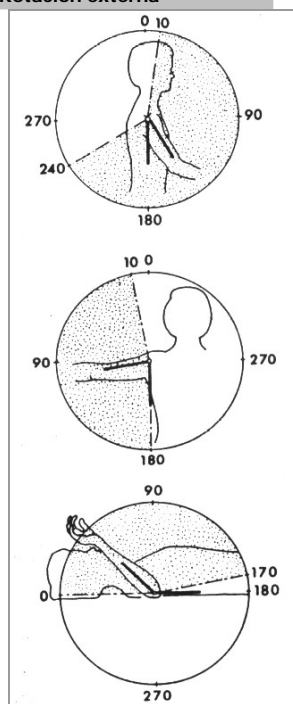
Rocher estableció el concepto de **sector útil** de movilidad articular o **ángulo útil**. Según este concepto se puede considerar como buena una articulación aunque su amplitud articular no sea completa, igualmente una pequeña limitación de la movilidad de una articulación puede tener mayor importancia en un sector útil, que una gran pérdida de movilidad de la articulación en posiciones extremas.

El coeficiente funcional de movilidad es el resultado de haber valorado cada movimiento de la vida diaria y haber apreciado dentro de la amplitud articular total, cuales eran aquellos arcos o ángulos más útiles o que se usaban más frecuentemente en la vida normal.

Se obtiene multiplicando los grados de movilidad de cada sector angular por sus correspondientes coeficientes. Por ejemplo: Imaginemos el caso de un paciente que tiene una muñeca capaz de movilizar solo en flexión entre los 15 y los 60°, con un arco de movimiento por tanto de 45°. Para hallar el coeficiente funcional de movilidad operamos:

- Los 15 primeros grados de movimiento comprendidos entre 0 y 30° hay que multiplicarlo por el coeficiente 0,6. Por tanto $15 \times 0,6 = 9$.
- Los 30° de movilidad restantes hay que multiplicarlos por el coeficiente 0,3, con lo que nos queda: $30 \times 0,3 = 9$.
- Sumamos ambos resultados $9+9 = 18$. Por tanto este paciente tiene una funcionalidad en la muñeca para la flexo-extensión del 18%.

Goniometría del hombro: Flexión-Extensión Abducción-Aducción Rotación externa



4. TÉCNICAS GONIOMÉTRICAS DE LOS MIEMBROS SUPERIORES

4.1. Goniometría del hombro

Flexo-Extensión: El brazo del paciente va a lo largo del cuerpo. El goniómetro se centra en el hombro, exactamente por debajo del metro se coloca paralelo a la línea axilar media del tronco, y el otro, paralelo al eje longitudinal del húmero a lo largo de la parte lateral del brazo del paciente. Éste se mueve hacia delante en flexión, o posteriormente en extensión. Las lecturas se anotan al completar el movimiento.

Abducción-aducción: El brazo al lado del cuerpo con la palma en esa misma dirección. EL brazo se levanta en un plano frontal de 90°. A medida que continúa ascendiendo, el brazo rota externamente de modo tal que la palma se enfrenta a la línea media al completarse el movimiento. El troquíter es un factor que limita la abducción, y mediante la rotación del brazo, se elimina parcialmente de la línea de acción.

Rotación interna y externa: El húmero se abduce hasta los 90°, el codo se flexiona también hasta los 90°; el antebrazo se coloca en pronación con la palma mirando al pie. Desde esta posición el goniómetro centrado en la articulación del codo. Uno de sus brazos se sostiene paralelo a la línea axilar media del tórax. El otro brazo del goniómetro se alinea con el eje longitudinal del antebrazo. Las medidas se realizan en las posiciones extremas de la rotación interna y externa.

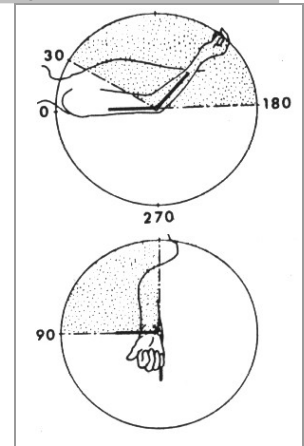
4.2. Goniometría del codo y articulaciones radiocubitales

Flexo-extensión: El brazo se coloca a un lado del cuerpo en posición anatómica, el hombro debe flexionarse para conveniencia del paciente que está sentado. El goniómetro se centra lateralmente sobre la articulación del codo. El antebrazo se mantiene en supinación. Un brazo del goniómetro se coloca paralelo al eje longitudinal del húmero, y el otro brazo paralelo al eje longitudinal del radio. Las mediciones se realizan en las posiciones extremas en flexión y extensión.

Pronación-Supinación: El húmero se aproxima al tórax y el codo se flexiona hasta los 90° con la parte radial del antebrazo dirigida hacia la cabeza del paciente (ésta es la posición de partida y la de 0° de la medición). Para medir la pronación primero se prona el antebrazo completamente, el goniómetro se coloca sobre la superficie dorsal de la muñeca y se centra sobre la apófisis estilóide cubital. Un brazo del goniómetro se coloca paralelo al eje longitudinal del húmero. El otro brazo permanece sobre el dorso de la muñeca.

Para medir la supinación primero se supina el antebrazo completamente. El goniómetro se coloca sobre la superficie volar de la muñeca y se centra sobre la apófisis estilóide cubital, uno de los brazos permanece sobre la superficie volar de la muñeca mientras el otro se alinea con el eje longitudinal del húmero.

Goniometría del codo:
Flexión-Extensión
Supinación

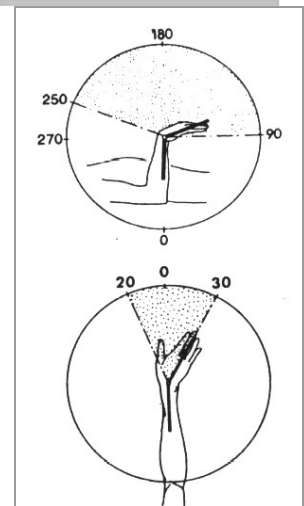


4.3. Goniometría de la muñeca

Flexo-extensión: El antebrazo y la mano se colocan en pronación. El goniómetro se centra en la apófisis estilóide, uno de los brazos se coloca paralelo al eje longitudinal del antebrazo a lo largo del borde cubital. El otro brazo se coloca paralelo al eje longitudinal del quinto metacarpiano y se mueve con él para medir la flexión y la extensión.

Abducción-aducción (Desviación radial/cubital): El antebrazo se mantiene en pronación a los 90° de flexo-extensión y la muñeca en posición neutra respecto a la flexo-extensión. El goniómetro se coloca sobre el dorso de la mano y se centra sobre la porción proximal del tercer hueso metacarpiano. Un brazo del mismo se coloca a lo largo de la línea media del antebrazo, el otro se coloca paralelo al eje longitudinal del tercer hueso metacarpiano. Las mediciones se realizan cuando la mano completa su máxima desviación radial o cubital.

Goniometría de la muñeca:
Flexión-Extensión
Desviación cubital



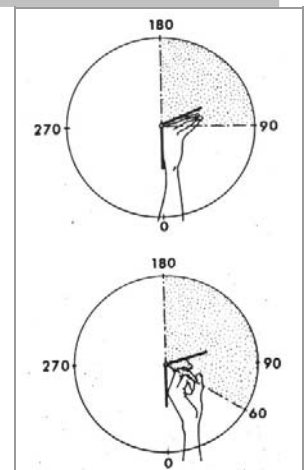
4.4. Goniometría de la articulación metacarpofalángica

Flexo-extensión: La mano se mantiene en posición de reposo y se extienden el pulgar y los demás dedos. El paciente flexiona cada dedo en la articulación metacarpofalángica, el goniómetro se centra sobre la articulación a medir, uno de los brazos se coloca sobre el dorso de la mano y el otro se coloca sobre el dorso y paralelo al eje longitudinal del dedo que se mide.

4.5. Goniometría de las articulaciones interfalángicas

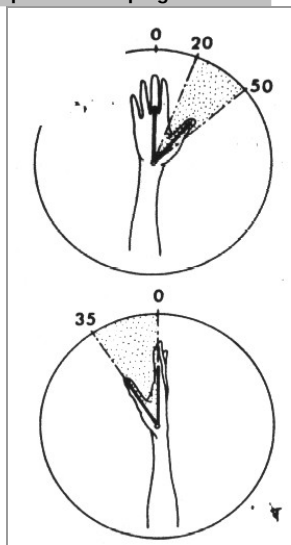
Flexión-Extensión: La mano se mantiene en cualquier posición de reposo. El goniómetro se centra sobre la articulación a medir. Uno de sus brazos se coloca sobre la superficie dorsal de la falange proximal y el otro sobre la superficie de la falange distal. Las lecturas se toman, como siempre, en las posiciones extremas de flexión y extensión

Goniometrías:
MCF: Flexión-Extensión
IF: Flexión-Extensión



4.6. Goniometría de la primera articulación metacarpofalángica

**Goniometría 1ª MCP:
Abducción-Aducción
Oposición del pulgar**



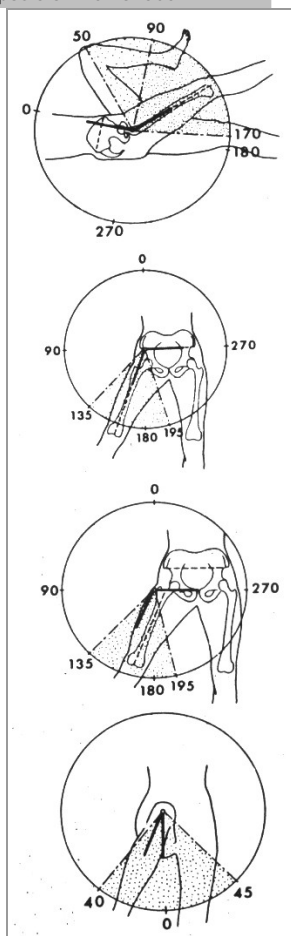
Abducción-aducción: La mano se coloca en cualquier posición de reposo y se extienden los dedos. El goniómetro se centra sobre la parte volar de la primera articulación carpometacarpiana, uno de sus brazos se coloca paralelo al eje longitudinal del tercer metacarpiano, y el otro se alinea con el eje longitudinal del primer metacarpiano; las lecturas se realizan durante la abducción y aducción máximas del pulgar.

Oposición del pulgar: La mano se coloca en cualquier posición de reposo y se extienden los dedos. El goniómetro se centra sobre la parte radial de la primera articulación carpometacarpiana. Uno de sus brazos se coloca sobre la superficie radial de la mano, paralelo al eje longitudinal del segundo metacarpiano; el otro brazo se alinea paralelo al eje longitudinal del primer metacarpiano. Las mediciones se realizan cuando el pulgar tiene una máxima aproximación y oposición a la palma.

5. TÉCNICAS GONIOMÉTRICAS DE LAS MIEMBROS INFERIORES

5.1. Goniometría de la cadera

**Goniometría de la cadera:
Flexo-extensión
Abd-aducción (método 1)
Abd-aducción (método 2)
Rotación externa-interna en posición flexionada**



Flexo-extensión: Se puede colocar en decúbito supino, lateral o de pie. Se dibuja una línea en la piel del paciente desde la espina iliaca anterosuperior hasta la espina iliaca posterosuperior. Se traza una perpendicular desde esta línea hasta el punto en el que la piel recubre la parte anterosuperior del trocánter mayor. Uno de los brazos del goniómetro se coloca sobre esta línea, con el centro del mismo ubicado sobre la parte anterosuperior del trocánter mayor. El otro brazo se coloca paralelo al eje longitudinal del fémur, en la superficie lateral del muslo.

Se deben tomar precauciones para asegurarse de que las marcas dibujadas en la piel continúen las sobrepuestas a las referencias óseas a medida que la cadera se mueva a posiciones de flexión y extensión. Si no lo hacen, dibujar líneas nuevas.

Abducción-aducción: Dibujar una línea en la piel que conecte las espinas ilíacas anterosuperiores. Colocar un brazo del goniómetro sobre esta línea, alinear el otro brazo de modo que caiga sobre una línea paralela y superpuesta a la línea media del muslo anterior.

Otro método utiliza la misma línea de referencia entre las espinas ilíacas anterosuperiores, pero uno de los brazos del goniómetro se sitúa paralelo a y debajo de la línea de referencia, mejor que sobrepuesto a ella y el goniómetro se centra sobre el trocánter de la cadera que se mide. El otro brazo yace paralelo al eje mayor del muslo.

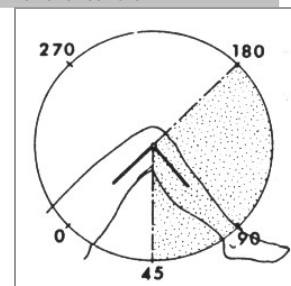
Rotación interna y externa: Se coloca en decúbito supino el paciente, para medir el movimiento en la posición flexionada, se doblan las caderas y rodillas hasta los 90°. Para medir el movimiento en extensión el muslo se apoya sobre la mesa pero la pierna cuelga a su extremo y la rodilla se flexiona a 90°.

Se centra el goniómetro en la articulación de la rodilla, ambos brazos se colocan paralelos al eje longitudinal de la tibia sobre su superficie anterior. Un brazo se mueve para superponerlo a la superficie anterior de la tibia tras lo cual se balancea lateral o medialmente, mientras que el otro brazo permanece en la posición en la que se encontraba la tibia antes de la rotación de cadera.

5.2. Goniometría de la rodilla

Flexión-extensión: El paciente puede estar en decúbito supino o sentado al borde de una silla o mesa. El goniómetro se centra lateralmente sobre la articulación de la rodilla. Un brazo se coloca paralelo al eje longitudinal del fémur sobre la superficie lateral del muslo. El otro brazo se sitúa paralelo al eje longitudinal de la tibia sobre la superficie lateral de la pierna y señalando el tobillo inmediatamente anterior al maleolo lateral.

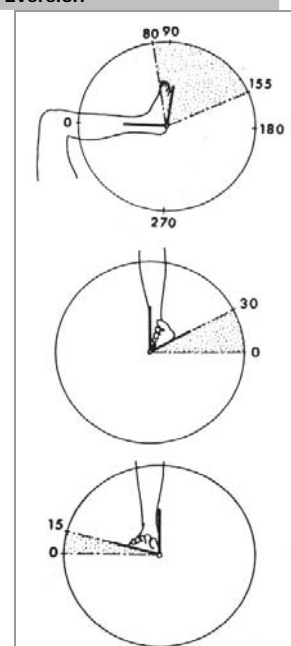
Goniometría de la rodilla:
Flexo-extensión



5.3. Goniometría del tobillo

Flexión-extensión: Puede estar sentado o en decúbito supino el paciente, pero se debe flexionar la rodilla para permitir una dorsiflexión máxima del tobillo. Un brazo del goniómetro se coloca sobre una línea paralela al eje longitudinal del peroné en la parte lateral de la pierna. El otro brazo se coloca paralelo al eje longitudinal del quinto metatarsiano. Se deben tomar precauciones para evitar una dorsiflexión forzada o una flexión plantar del antepié.

Goniometría del tobillo:
Flexo-extensión
Inversión
Eversión



Inversión-eversión: El paciente se coloca sentado o en decúbito supino. Si está sentado se debe flexionar la rodilla sobre el borde de la mesa y la planta del pie debe estar paralela al suelo. Si está en decúbito supino la planta del pie debe colocarse perpendicular al eje longitudinal del tronco.

El goniómetro se fija en 90°. Se considera que esta posición es de 0°. Un brazo se coloca paralelo al eje longitudinal de la pierna inferior, el goniómetro se sostiene lateralmente para medir la inversión y medialmente para medir la eversión. El otro brazo se mantiene paralelo a la superficie plantar del antepié, por detrás de la cabeza del primer metatarsiano.

El movimiento se registra como una desviación de la posición 0° en la cual la planta del pie es perpendicular al piso o al eje longitudinal del tronco, según el paciente esté sentado o en decúbito supino.

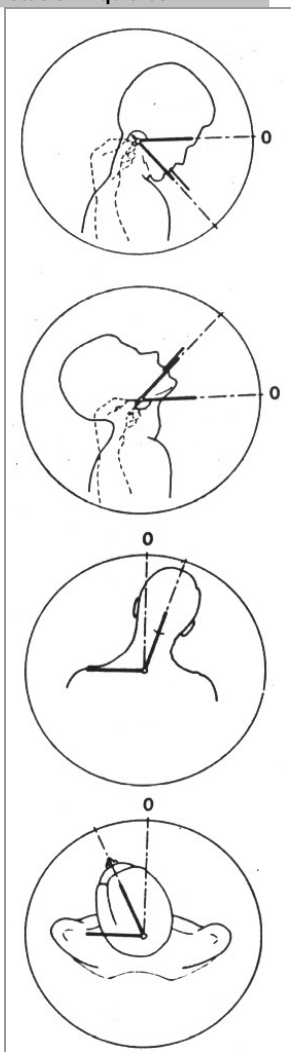
6. TÉCNICAS GONIOMÉTRICAS DE LA COLUMNA CERVICAL

Probablemente la medición clínica de los movimientos de la columna cervical es la menos exacta de todas las mediciones habituales de las articulaciones del cuerpo humano, debido a la escasez de puntos de referencia válidos y a la profundidad de los tejidos blandos que recubren los segmentos óseos. Aunque la medición más exacta será la radiológica, se pueden realizar flexiones, aproximaciones de flexiones cervicales, extensión, rotaciones interna y externa e inclinaciones laterales derecha e izquierda mediante el uso del goniómetro universal.

Flexión-extensión: El paciente debe sentarse en posición erguida (en decúbito supino el peso de la cabeza muestra una amplitud del movimiento aumentada), la cabeza en posición vertical, los ojos miran hacia delante en posición natural y los hombros están relajados. El paciente sostiene el extremo de un depresor de lengua entre sus molares en el mismo lado en que se sitúa el fisioterapeuta.

Se abre el goniómetro unos 60°, y se toma el extremo de un protector que está situado en el extremo más alejado del brazo del goniómetro. Para estabilizarlo el fisioterapeuta coloca su antebrazo sobre el hombro del paciente. El goniómetro se centra sobre el ángulo de la mandíbula. El brazo del protector debe estar paralelo al eje mayor del depresor de lengua que sobresale, el otro brazo señala la dirección del movimiento a medir, durante la flexión o extensión el brazo indicativo se acomoda para que se mantenga paralelo a la nueva posición del depresor de lengua.

Goniometría cervical:
Flexión
Extensión
Inclinación lateral derecha
Rotación izquierda



Inclinación lateral: Es la misma posición inicial del paciente que hemos visto anteriormente, a excepción que no se hace uso del depresor de lengua. El goniómetro ahora se centra en la apófisis espinosa de la 7ª vértebra cervical, y uno de los brazos se mantiene en posición paralela al piso. El brazo móvil se alinea con la protuberancia occipital externa; a medida que se flexiona el cuello de derecha a izquierda, el brazo móvil registra la inclinación y la mide.

Rotación: La situación de partida es la misma descrita anteriormente. El fisioterapeuta debe subirse sobre un banco bajo directamente por detrás del paciente. El goniómetro se fija en 90° y se centra sobre el vértice de la cabeza; uno de los brazos se mantiene fijo alineado con el proceso acromial en el lado que se va a medir. El brazo móvil está alineado con la punta de la nariz. Cuando la cabeza gira de lado a lado, el brazo móvil sigue la dirección de la punta de la nariz. Las lecturas se toman en los puntos de rotación máxima.

7. BALANCE MUSCULAR

La valoración muscular comprende generalmente el examen de la motricidad voluntaria, aunque no hay que olvidar que también podemos hacer una evaluación pasiva del estado de la musculatura.

La **evaluación pasiva** se realiza mediante la observación, palpación y movilización, que luego se comparan con la zona contralateral. Al igual que en la realización de un balance muscular activo, debe ir precedido de un balance articular pasivo para asegurar la ausencia de dolor, la movilidad completa y la ausencia de restricciones de partes blandas.

Primero valoraremos el tono muscular básico o de reposo, como dicho tono es muy influenciado por la postura, se debe cuidar que ésta sea cómoda y apropiada de manera que no falsee los resultados. Se observa visualmente el vientre muscular y el tendón y se procede a su palpación y movilización.

Secundariamente se evalúa la extensibilidad del músculo y tendón, que se puede cuantificar mediante goniometría, cinta métrica, trazados de contornos, etc.

La **evaluación activa** se realiza primordialmente a través del balance muscular. Este balance muscular intenta establecer medidas cuantitativas y descriptivas de la capacidad de contracción de un músculo o grupo de músculos.

A principios de siglo solo existían 3 grados de balance muscular: Normal, parcialmente paralítico y totalmente paralítico. En 1912, Lowett introduce la gravedad (peso del segmento corporal) y resistencia (fuerza del fisioterapeuta en oposición al movimiento) como referencias para la valoración muscular. Estableció 5 grados:

- Grado 1: Normal: movimiento contra gravedad y resistencia
- Grado 2: Buena: Movimiento realizado contra gravedad.
- Grado 3: Débil: Movimiento realizado sin gravedad.
- Grado 4: Pobre: movimiento realizado con ayuda y sin gravedad
- Grado 5: Malo: Incapaz de realizar el movimiento.

En 1946, hay otra clasificación del matrimonio Kendall, que añade el concepto de fatiga:

- 100%: Se realiza todo el arco de movimiento contra gravedad y resistencia máxima, sin síntoma alguno de fatiga.
- 75%: Movimiento de arco completo contra gravedad y resistencia moderada, apareciendo una ligera fatiga.
- 50%: Efecto motor en toda su amplitud y contra gravedad únicamente (sin resistencia).

- 25%: Todo el arco de movimiento pero sin que actúe ni la fuerza de la gravedad.
- 10%: Se aprecia contracción muscular, pero sin movimiento alguno (vestigios)
- 0%: No hay muestra ninguna de contracción muscular.

Además pueden aparecer letras aclaratoria: E ó EE (Espasmo), C ó CC (Contractura)... También se puede matizar el número con un + ó -. La fatiga aparece tras varias veces de realizar el ejercicio (+) mientras que si se pone un - significa que la fatiga aparece muy pronto.

Otra clasificación para valorar los grupos musculares es la de Pinzler:

- 0: No hay movimiento.
- +: Inicio del movimiento/Vestigios.
- ++: No realiza el movimiento completo.
- +++: Se realiza todo el arco completo del movimiento.

Pinzler	Lowett	Kendall	Daniells	Internacional	Descripción
+++ Completo	Normal	100%	N (Normal)	5	Se realiza el efecto motor en toda la amplitud contra gravedad, contra resistencia y sin la aparición de fatiga
		75%	B (Bueno)	4	Se realiza el movimiento en el arco completo, contra gravedad y resistencia, apareciendo fatiga mínima
++ (Incompleto)	Bueno	50%	R (Regular)	3	Se realiza el efecto motor venciendo únicamente la resistencia de la gravedad
	Débil	25%	M (Malo)	2	El movimiento es posible en toda su amplitud eliminando la acción de la gravedad
+ (Se insinúa)	Pobre	10%	V (Vestigios)	1	La contracción es perceptible, pero no hay efecto motor
0 (Imposible)	Malo	0%	0 (Cero)	0	No existen vestigios de contracción

A pesar de los muchos dispositivos mecánicos y electrónicos creados en los últimos años, los test manuales constituyen un medio sencillo y poco costoso y brindan una información útil sobre la función muscular.

La resistencia manual se ejerce durante toda la fase concéntrica del movimiento y se aplica usando el mayor brazo de palanca posible. Tendremos además en cuenta las siguientes consideraciones:

- Durante la realización del test es necesario palpar el vientre muscular o el tendón para verificar el grado de contracción y valorar si hay sustitución de unos músculos por otros.
- La retracción, rigidez o dolor impiden la valoración correcta de la fuerza muscular.
- La posición de partida del movimiento es importante ya que la fuerza puede variar considerablemente en los diversos puntos del arco de movimiento.
- Algunos músculos necesitan la acción conjugada de sus sinergistas para estabilizar o fijar un segmento en la realización del movimiento.

A continuación expondremos los balances musculares más frecuentes. Normalmente la valoración a 1 no aparecerá puesto que es la misma que la 2 palpando las inserciones o vientres musculares. Asimismo tampoco las variaciones + y -, ya que se adentran algo más en la sensación "subjetiva" del fisioterapeuta que realiza la exploración; o bien cuando esta acción se sitúa en un término intermedio no definido ni por el grado superior ni por el inferior de la valoración.

8. BALANCE MUSCULAR DE LOS MIEMBROS SUPERIORES

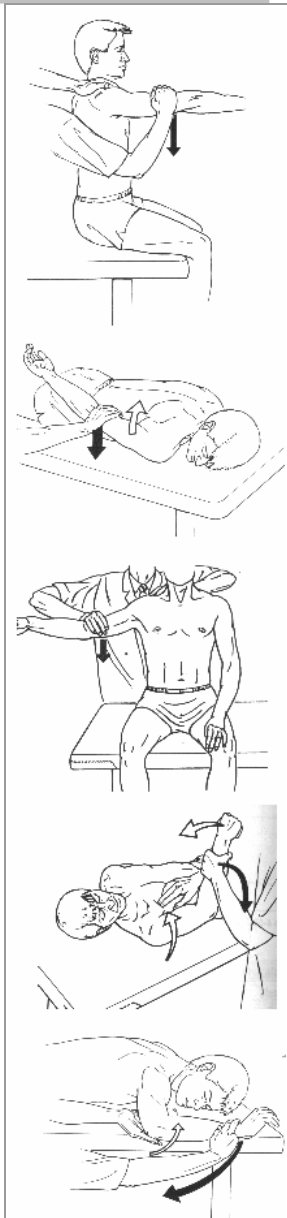
8.1. Balance muscular del hombro

Flexión del hombro

Los músculos participantes son el deltoides (anterior y medio) y el supraespinoso; como accesorios encontramos el pectoral mayor, córcobraquial y bíceps braquial.

- Para valorar grados 5, 4 y 3: El paciente se sienta con los brazos a los lados, el codo ligeramente flexionado y el antebrazo en pronación. El fisioterapeuta ejerce resistencia sobre la porción distal del húmero inmediatamente por encima del codo. Valoraremos, como haremos siempre como grado 5 si el paciente es capaz de realizar todo el arco de movimiento contra resistencia máxima; 4 contra resistencia moderada y grado 3 si logra vencer la fuerza de la gravedad.
- Grados 2, 1 y 0: En la misma posición anterior, pero se valora como 2 si ejecuta el movimiento pero en amplitud limitada, 1 si se palpa cierta contracción muscular y 0 si no hay vestigios de contracción.

Balance del hombro:
Flexión
Extensión
Abducción
Aducción horizontal
Rotación externa



Extensión del hombro

Actúan el dorsal ancho el redondo mayor y el deltoides posterior.

- Grados 5, 4 y 3: El paciente en decúbito prono con los brazos a los lados y el hombro en rotación interna con la palma de la mano hacia arriba. El fisioterapeuta ejerce resistencia inmediatamente por encima del codo.
- Grados 2, 1 y 0: Cuando solo hay amplitud limitada, se palpa contracción muscular o cuando no hay vestigios de la misma, respectivamente.

Abducción del hombro

Actúan las fibras medias del deltoides y el supraespinoso, como accesorio encontramos al bíceps braquial.

- Grados 5, 4 y 3: El paciente en sedestación sin respaldo, con el brazo a un lado y el codo ligeramente flexionado; el fisioterapeuta por detrás aplica resistencia inmediatamente por encima del codo. El paciente debe elevar el brazo hasta los 90°.
- Grados 2, 1 y 0: El paciente en decúbito supino, el fisioterapeuta sostiene el miembro superior del paciente para evitar la resistencia de rozamiento que opone la mesa. Y ya valoramos si hay movimiento de arco limitado, o contracción muscular.

Aducción horizontal del hombro

Actúa el pectoral mayor y en segundo término las fibras anteriores del deltoides.

- Grados 5, 4 y 3: El paciente en decúbito supino con el hombro a 90° de abducción y el codo flexionado otros 90°. El fisioterapeuta ejerce resistencia en el antebrazo, justo por encima de la muñeca.
- Grados 2, 1 y 0: La misma posición, pero el fisioterapeuta con su mano libre, comprueba la posible contracción del pectoral mayor.

Rotación externa del hombro

Trabajan los músculos infraespinoso y redondo menor y como suplementario las fibras posteriores del deltoides.

- Grados 5, 4 y 3: El paciente en decúbito prono con la cabeza girada hacia el lado a examinar, el hombro está en abducción de 90° con el brazo completamente apoyado sobre la mesa; el antebrazo cuelga verticalmente sobre el borde de la misma. Se coloca una toalla enrollada o almohadilla al borde de la mesa para evitar el rozamiento y el dolor. El fisioterapeuta coloca dos dedos de una mano para aplicar resistencia en la muñeca y la otra mano sostiene el codo para proporcionarle cierto contrapeso.

- Grados 2, 1 y 0: Misma posición anterior salvo que ahora el paciente deja el codo en extensión y debe girar externamente el hombro, apreciándose por el giro de la palma de la mano.

Rotación interna del hombro

Trabajan los rotadores internos, a saber: subescapular, pectoral mayor, dorsal ancho y redondo mayor.

- Grados 5, 4 y 3: Se valora en la misma posición que el movimiento anterior, pero ahora el paciente debe echar la mano hacia atrás para efectuar una rotación interna.
- Grados 2, 1 y 0: Igual que el movimiento anterior.

8.2. Balance muscular del codo

Flexión del codo

La flexión del codo la realizan el bíceps braquial, el braquial anterior y el supinador largo.

- Grados 5, 4 y 3: El paciente en sedestación con los brazos a los lados. El paciente puede poner el antebrazo en supinación (valoramos sobre todo el bíceps braquial), en posición intermedia (supinador largo) y en pronación (braquial anterior). El fisioterapeuta aplica resistencia en el antebrazo, justo encima del carpo, mientras que la otra mano aplica una fuerza contraria sobre la superficie anterior del hombro.
- Grados 2, 1 y 0: El paciente en decúbito supino con el brazo a lo largo del cuerpo, y se valora el recorrido parcial del arco de movimiento, los vestigios de contracción o si no hay contracción.

Extensión del codo

La efectúa el tríceps braquial.

- Grados 5, 4 y 3: El paciente en decúbito prono con el brazo en abducción de 90 grados y sobresaliendo de la camilla el codo en flexión de 90 colgando verticalmente. El fisioterapeuta sostiene el brazo por encima del codo y la otra mano aplica resistencia sobre la superficie dorsal del carpo.
- Grados 2, 1 y 0: El paciente en sedestación con abducción de hombro de 90° sujeta a la altura del codo por el fisioterapeuta, que también le sujeta el brazo por el carpo; se pide la extensión y palpamos la posible contracción o el recorrido parcial del arco de movimiento.

Supinación del antebrazo

La efectúa el supinador corto y el bíceps braquial.

- Grados 5, 4 y 3: El paciente sentado en un lado de la camilla y el codo flexionado a 90°, antebrazo en equilibrio o en una posición intermedia. El fisioterapeuta sostiene el codo y con la otra mano aplica resistencia en la superficie volar de la muñeca del paciente.
- Grados 2, 1 y 0: Misma posición anterior.

Pronación del antebrazo

Efectuada por el pronador redondo, el pronador cuadrado y el palmar mayor

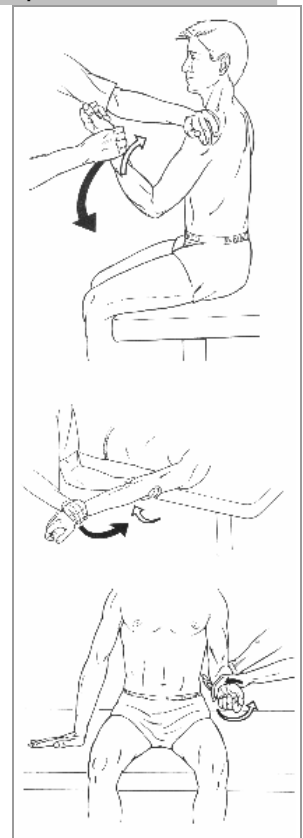
- Grados 5, 4 y 3: Misma posición anterior para estos mismos grados, pero ahora la resistencia se aplica hacia la supinación y el paciente debe efectuar una pronación.
- Grados 2, 1 y 0: Igual que anteriormente.

8.3. Balance muscular de la muñeca

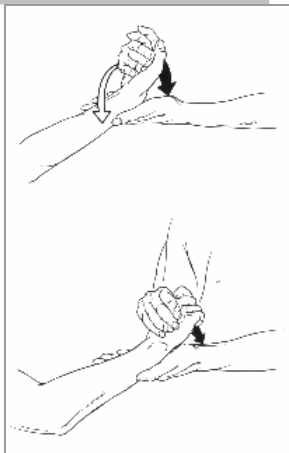
Flexión de muñeca

La llevan a cabo el palmar mayor y el cubital anterior; como accesorios hay varios músculos: el palmar menos, separador largo propio del pulgar, flexor común

Balance de codo y antebrazo
Flexión de codo
Extensión de codo
Supinación del antebrazo



Balance de la muñeca:
Flexión
Extensión



superficial de los dedos, flexor largo propio del pulgar y el flexor común profundo de los dedos.

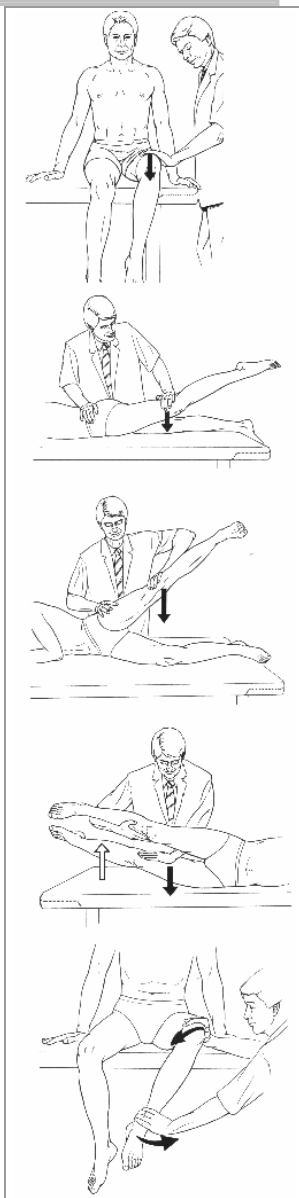
- Grados 5, 4 y 3: El paciente sentado con el antebrazo sostenido sobre una mesa en supinación. El fisioterapeuta sostiene este antebrazo por encima de la muñeca. Se efectúa resistencia a la flexión en la cara dorsal de la mano del paciente.
- Grados 2, 1 y 0: EL paciente sentado en la misma posición anterior pero el antebrazo en posición neutra e intenta efectuar la flexión de la muñeca.

Extensión de muñeca

Se contraen el primer y segundo radiales y el cubital posterior.

- Grados 5, 4 y 3: La misma posición anterior pero en pronación de antebrazo, el paciente intenta ahora efectuar una extensión y nosotros le resistimos la extensión en la cara dorsal de la mano.
- Grados 2, 1 y 0: Misma posición que en la flexión de muñeca para estos grados de valoración pero el paciente intenta efectuar la extensión.

Balance de la cadera:
Flexión
Extensión
Abducción
Aducción
Rotación externa



9. BALANCE MUSCULAR DE LOS MIEMBROS INFERIORES

9.1. Balance muscular de la cadera

Flexión de cadera

Actúan el psoas mayor y el ilíaco principalmente.

- Grados 5, 4 y 3: El paciente en sedestación con los muslos apoyados en la camilla y las piernas suspendidas al borde; el paciente puede hacer uso de los miembros superiores para estabilizar el tronco. El fisioterapeuta en bipedestación aplica resistencia sobre la porción distal del muslo mientras el paciente flexiona la cadera levantando la pierna de la mesa.
- Grados 2, 1 y 0: El paciente en decúbito lateral del lado que no se examina y el fisioterapeuta mantiene en suspensión todo el miembro inferior que se testea; se le pide entonces que realice una flexión y valoraremos el arco recorrido o los posibles vestigios de contracción muscular.

Extensión de cadera

Trabajan el glúteo mayor, semitendinoso, semimembranoso y bíceps femoral.

- Grados 5, 4 y 3: El paciente en decúbito prono y el fisioterapeuta se sitúa en el lado contrario al que se va a explorar. Aplicamos resistencia sobre la porción posterior de la pierna, inmediatamente por encima de la rodilla mientras que la otra mano mantiene la pelvis del paciente alineada. Efectúa entonces el paciente una extensión de la cadera, a la que nos resistimos.
- Grados 2, 1 y 0: Misma posición que para estos grados de la flexión de cadera, pero ahora el paciente intenta realizar una extensión.

Abducción de cadera

Actúan el glúteo mediano y el menor; como accesorios tenemos el tensor de la fascia lata y el glúteo mayor.

- Grados 5, 4 y 3: El paciente en decúbito contralateral al lado a examinar. El fisioterapeuta se sitúa detrás de él y por un lado fija la cadera y con la otra mano se ejerce resistencia en la cara externo-distal del muslo. El paciente entonces, intenta llevar a cabo una abducción de cadera.
- Grados 2, 1 y 0: Se sitúa el paciente en decúbito supino y el fisioterapeuta sostiene el miembro inferior del paciente por el talón para evitar el rozamiento con la camilla.

Aducción de cadera

Actúan el adductor mayor, el mediano y el medio, también el pectíneo y el recto interno del muslo.

- Grados 5, 4 y 3: El paciente en decúbito lateral del lado a examinar; el fisioterapeuta abduce la cadera que no se valora y pide al paciente que eleve la otra hasta llegar a juntar las piernas; a la vez el fisioterapeuta ejerce resistencia en la cara interno distal del muslo
- Grados 2, 1 y 0: Misma posición que para la abducción de cadera, con la salvedad que el paciente parte de abducción.

Rotación externa

Actúan el obturador externo e interno, el cuadrado crural, el piramidal de la pelvis, el gémino superior y el inferior y el glúteo mayor.

- Grados 5, 4 y 3: El paciente sentado con las piernas flexionadas por la rodilla al borde de la camilla. El fisioterapeuta ejerce resistencia sobre el tobillo inmediatamente por encima del maleolo en su parte interna. La otra mano aplica una contraresistencia en la rodilla del paciente; éste debe rotar externamente la cadera.
- Grados 2, 1 y 0: El paciente en decúbito supino con las piernas en extensión y se le pide que rote externamente la cadera intentando girar el pie hacia fuera. El fisioterapeuta valora el arco parcial o los vestigios de contracción muscular.

Rotación interna

Trabajan el glúteo menor y mediano y el tensor de la fascia lata.

- Grados 5, 4 y 3: Misma posición que para la rotación externa, pero ahora se le pide que haga rotación interna y el fisioterapeuta ejerce resistencia en la cara interna del tobillo.
- Grados 2, 1 y 0: Misma posición que para estos grados de la rotación externa, pero el paciente debe ahora girar internamente la cadera.

9.2. Balance muscular de la rodilla

Flexión de rodilla

Trabajan el bíceps crural, el semitendinoso y el semimembranoso.

- Grados 5, 4 y 3: El paciente en decúbito prono; el fisioterapeuta sujeta el muslo en su porción media con una mano, mientras con la otra ejerce resistencia en la porción posterior del tobillo; se le pide al paciente que realice una flexión máxima de rodilla (es conveniente colocar una almohadilla bajo el muslo para evitar el roce rotuliano).
- Grados 2, 1 y 0: El paciente en decúbito contralateral al lado a examinar y el fisioterapeuta por detrás sujeta la pierna a explorar en abducción, sujetándole el muslo y el tobillo; se le pide entonces que flexione la rodilla.

Extensión de rodilla

Músculo cuádriceps: recto anterior, crural, vasto externo y vasto interno.

- Grados 5, 4 y 3: El paciente en sedestación con las piernas flexionadas al borde de la camilla. El fisioterapeuta sujeta por encima de la rodilla y ejerce resistencia en la cara anterior del tobillo. Se le pide entonces al paciente que realice una extensión máxima.
- Grados 2, 1 y 0: Misma posición que en la flexión de rodilla para estos grados de evaluación, pero al paciente se le pide ahora que extienda la rodilla.

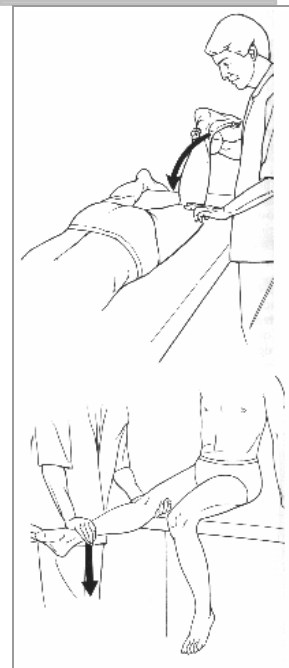
9.3. Balance muscular del tobillo

Flexión plantar del tobillo

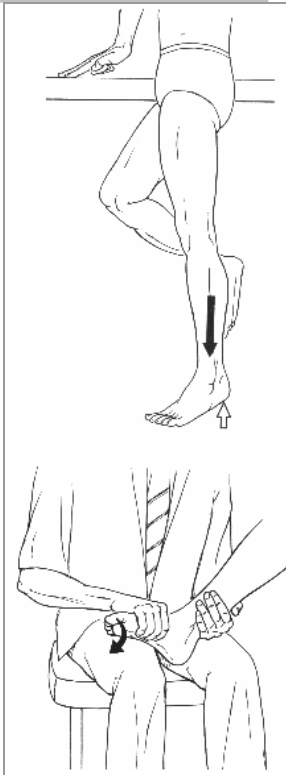Actúa el tríceps sural.

- Grados 5, 4 y 3: El paciente en monopdestación apoyado sobre la pierna a explorar, pero sujetándose con los miembros superiores sobre una superficie; realiza elevaciones de todo el peso de su cuerpo con ese miembro. El grado 5 implica la realización de 20 elevaciones sin esfuerzo. Para el 4 realiza entre 10 y 20 y para grado 3 no pasa de 9.

Balance de la rodilla:
Flexión
Extensión



Balance del tobillo:
Flexión plantar
Flexión dorsal con inversión



Balance cervical:
Flexión
Extensión



- Grados 2, 1 y 0: El paciente en decúbito prono con el pie que sobresalga por fuera de la camilla. EL fisioterapeuta sujeta y eleva la pierna por el tobillo y valora si el paciente hace flexión plantar o vestigios de contracción.

Flexión dorsal del tobillo (con inversión)

Actúa el músculo tibial anterior.

- Grados 5, 4 y 3: El paciente sentado en la camilla y el fisioterapeuta en una silla delante de él, sujeta la pierna por encima del tobillo y con la otra mano ejerce resistencia en el antepié. Se le pide a paciente que realice una dorsiflexión.
- Grados 2, 1 y 0: En la misma posición pero sin ejercer resistencia; valoramos la realización de un arco parcial o vestigios de contracción muscular.

10. BALANCE MUSCULAR DE LA COLUMNA VERTEBRAL

10.1. Balance muscular cervical

Flexión cervical

Los músculos participantes son el escaleno anterior, medio y posterior, y el esternocleidomastoideo.

- Grados 5, 4 y 3: paciente en decúbito supino dentro de la camilla y los brazos a los costados, cabeza apoyada sobre la mesa. El fisioterapeuta, de pie al lado del paciente, coloca una mano sobre la frente para ejercer resistencia; se hace la resistencia con dos dedos y la otra mano estabiliza en el pecho: el paciente flexiona el cuello, elevando la cabeza de la mesa sin doblar la barbilla. Grado 5 contra resistencia, grado 4 arco completo contra resistencia muy moderada. Grado 3, el paciente ejecuta el movimiento sin resistencia por parte del fisioterapeuta.
- Grados 2, 1 y 0: Misma posición anterior, pero el fisioterapeuta se coloca al extremo de la camilla con intención de palpar los esternocleidomastoideos del paciente con un dedo de cada mano. Ya sabemos que tiene grado 2 si ejecuta un movimiento aunque sea de amplitud limitada; grado 1 si se palpa actividad muscular en ausencia de movimiento, y grado 0 si no hay contracción muscular.

Extensión cervical

Los músculos participantes son el transverso del cuello, digástrico de la nuca, iliocostal cervical y esplenio del cuello.

- Grados 5 y 4; el paciente se tumba en decúbito prono con la cabeza fuera de la camilla, y los brazos estirados y pegados a los costados. El fisioterapeuta al lado y en bipedestación, coloca una mano en la zona occipital para ejercer resistencia y la otra bajo la barbilla por si el paciente no la aguanta. El paciente extiende el cuello sin inclinar la barbilla. Grado 5 si se completa el movimiento contra máxima resistencia; si lo completa pero con pequeña resistencia es un grado 4.
- Grado 3: Igual posición que anteriormente, pero el fisioterapeuta no coloca la mano en el occipucio pues no ejerce resistencia. Se completa el movimiento sin ejercer resistencia alguna, solo la gravedad.
- Grados 2, 1 y 0: El paciente en decúbito supino con la cabeza dentro de la camilla y los brazos a los lados. El fisioterapeuta coloca ambas manos bajo la cabeza del paciente, situando los dedos a lo largo de las vértebras cervicales para realizar la palpación. Se le pide al paciente que empuje las manos del fisio con su cabeza hacia abajo. El grado 2 es cuando se realiza un pequeño movimiento de extensión de cuello, grado 1 cuando se palpa cierta actividad y, grado 0 cuando no se palpa contracción alguna.

Rotación cervical

Los músculos participantes son el esternocleidomastoideo, recto posterior mayor, oblicuos, complejos, escalenos anterior y posterior, etc.

- Grados 5, 4 y 3: el paciente se tumba en decúbito supino, con la cabeza ladeada hacia uno de los lados todo lo posible; el fisioterapeuta en su cabecera frente al paciente y ejerce resistencia colocando una mano por encima de la oreja del paciente. Éste gira la cabeza contra resistencia hacia un lado y otro. Una alternativa es hacer todas las pruebas con el paciente en sedestación. Ya sabemos que hay grado 5 cuando ejecuta todo el movimiento contra máxima resistencia; grado 4 contra resistencia moderada y grado 3 en ausencia de resistencia exterior.
- Grados 2, 1 y 0: El paciente en sedestación con el tronco y espalda apoyadas en un respaldo; la cabeza en posición de equilibrio. El fisioterapeuta de pie frente al paciente, mientras éste intenta girar la cabeza a un lado y otro intentando mantener la cabeza en posición de equilibrio. El grado 2 se consigue cuando el paciente realiza un movimiento de amplitud limitada; el grado 1 se evidencia a la palpación o al visu de cierta contracción muscular que no consigue generar movimiento; mientras que hay grado 0 cuando no hay ninguna actividad muscular de los grupos estudiados.

10.2. Balance muscular del tronco

Extensión del tronco

La musculatura que actúa y ayuda en la extensión del tronco son el dorsal largo, el iliocostal torácico, el espinal torácico y el iliocostal lumbar, como musculatura principal.

- Grados 5 y 4 en la columna lumbar: El paciente se tumba en decúbito prono, con las manos cruzadas por detrás de la cabeza. El fisioterapeuta se sitúa en bipedestación para sujetar las extremidades inferiores justo por encima de los tobillos (también el fisioterapeuta puede estabilizar las extremidades inferiores utilizando el peso del cuerpo, con los brazos atravesados sobre la pelvis, en caso de que el mismo presente una lesión en la extensión de la cadera). El paciente entonces debe extender la columna hasta que todo el tórax se eleva de la mesa (se ve el ombligo). El grado 5 se consigue cuando se puede realizar todo el movimiento y mantenerse al límite del mismo sin esfuerzo aparente. El grado 4 hace completar todo el arco de movimiento pero no sin cierta dificultad y/o velocidad limitada; además le puede costar mantener esa posición límite.
- Grados 5 y 4 en la columna torácica: El paciente en decúbito prono con la cabeza y parte superior del tronco fuera de la mesa, a la altura del pezón. El fisioterapeuta en la misma posición que antes, se le pide al paciente que levante la cabeza, los hombros y el pecho, hasta llegar a la horizontal. El grado 5 se obtiene cuando el paciente realiza el movimiento con rapidez, facilidad y sin signos evidentes de esfuerzo. El grado 4 cuando no se realiza con tanta fluidez o muestra fatiga.
- Grado 3 para columna lumbar y torácica: El paciente en la misma posición anterior, pero con los brazos a los costados. El fisioterapeuta de pie a un lado de la camilla. El paciente extiende la columna hasta que aparece el ombligo. El grado 3 se obtiene cuando el paciente realiza este movimiento de forma completa.
- Grados 2, 1 y 0: Misma posición anterior, la diferencia es que el fisioterapeuta palpa las masas musculares. En grado 2 el paciente realiza un movimiento de amplitud limitada; grado 1: se palpa cierta actividad contráctil pero no se aprecia movimiento; para el grado 0 no existe ni movimiento ni contracción muscular.

Elevación de la pelvis

El principal músculo actuante es el cuadrado de los lomos, y como accesorios encontramos el dorsal ancho, los oblicuos externo e interno abdominales y el iliocostal lumbar.

Balance del tronco:
Extensión lumbar grado 5
Elevación de la pelvis
Flexión de tronco grado 5
Rotación de tronco grado 5



- Grados 5 y 4: El paciente en decúbito supino o prono con la cadera y la columna lumbar en extensión. El paciente se sujeta a los bordes de la mesa para sostenerse cuando se aplica la resistencia. El fisioterapeuta a los pies de la camilla; sujetando con ambas manos el miembro a examinar inmediatamente por encima del tobillo y tira caudalmente de forma uniforme y constante. La resistencia se aplica en forma de tracción mientras se pide al paciente que eleve la pelvis acercándola a las costillas. Es difícil diferenciar entre grados 5 y 4, pues ambos deben actuar con mucha fuerza, ya que el movimiento no es solo atribuible al cuadrado de los lomos. La diferencia es, en estos casos, bastante subjetiva.
- Grados 3 y 2: El paciente en supino o prono igual que antes, pero el fisioterapeuta en este caso sujeta con una mano por encima del tobillo y la otra bajo la rodilla del paciente para mantener el miembro ligeramente elevado y evitar así el rozamiento. Se le pide que eleve la pelvis acercándola a las costillas; si ejecuta el movimiento de forma completa nos encontramos ante un grado 3, si no es así, y es solo parcial, nos encontraremos ante un grado 2.
- Grados 1 y 0: Estos grados deben ser evitados en beneficio de la exactitud clínica. El músculo cuadrado lumbar es muy profundo y difícil de palpar.

Flexión de tronco

El principal músculo flexor es el recto del abdomen, pero como accesorios encontramos los oblicuos y los psoas (mayor y menor)

- Grado 5: En decúbito supino el paciente con las manos cruzadas por detrás de la cabeza. El fisioterapeuta a una lado de la camilla, para verificar si la escápula se despega de la misma. En condiciones normales el movimiento se realiza de forma sencilla y flexionando el paciente el tronco hasta que eleva la pelvis; en caso de lesión muscular en los flexores de cadera, el fisioterapeuta debe sujetar la misma, atravesando los antebrazos sobre el paciente.
- Grado 4: Misma posición anterior y valoración (el paciente debe despejar con facilidad la escápula de la camilla) pero con los brazos cruzados sobre el pecho, que ejercen una menor resistencia que tras la cabeza.
- Grado 3: Igual al grado 5, salvo que el paciente se sitúa con los brazos extendidos al frente, y así debe despejar la escápula de la camilla.
- Grados 2, 1 y 0: A partir del grado 2 los resultados pueden ser ambiguos. El fisioterapeuta sitúa las manos sobre la línea alba del paciente, y se le pide sucesivamente que eleve la cabeza, realice una flexión hacia delante o tosa (Si en estas actividades las completa y notamos fuerte contracción muscular, obtenemos un grado 2, si la actividad muscular es mediocre 1; y grado 0 si no obtenemos respuesta muscular). Es conveniente pedir primero la elevación de la cabeza, luego la flexión hacia delante y por último la tos, por orden de efectividad en la valoración.

Rotación de tronco

Los músculos principales para este movimiento son los oblicuos, mientras que como accesorios tenemos al dorsal ancho, el recto del abdomen y la musculatura profunda de la espalda.

- Grado 5: El paciente en decúbito supino, con las manos cruzadas por detrás de la cabeza, el fisioterapeuta a un lado del mismo, se le pide al paciente que flexione el tronco y lo gire a un lado y luego al contrario. El codo derecho se aproxima a la rodilla izquierda para evaluar los oblicuos externos derechos, y viceversa. La escápula correspondiente al lado de la elevación debe desprenderse sin dificultad y con celeridad de la camilla.
- Grado 4: Misma valoración que en el grado anterior (5) pero el paciente coloca sus manos cruzadas sobre el pecho.

- Grado 3: Idénticas posición e instrucciones que las dadas anteriormente, a excepción de que los brazos del paciente se sitúan extendidos hacia el frente (para ejercer una menor resistencia que en los movimientos anteriores).
 - Grado 2: El paciente en decúbito supino con los brazos extendidos hacia delante. El fisioterapeuta de pie a un lado y se le pide al paciente que eleve la cabeza girando los brazos en extensión hacia un lado y otro. El fisioterapeuta entonces palpa con sus manos (situadas como si las tuviera metidas en los bolsillos) sobre la pared abdominal lateral correspondiente para evaluar la actividad muscular. El paciente en este caso no llega a despegar completamente la escápula pero sí parcialmente y además se aprecia la actividad muscular.
 - Grados 1 y 0: El paciente en decúbito supino, con los brazos a los lados y las rodillas flexionadas. El fisioterapeuta sostiene la cabeza del paciente y le ayuda o se la gira hacia uno de los lados. Si con la mano libre el fisioterapeuta palpa cierta actividad muscular entonces obtendrá un grado 1; si no se palpa actividad se valorará como grado 0.
-